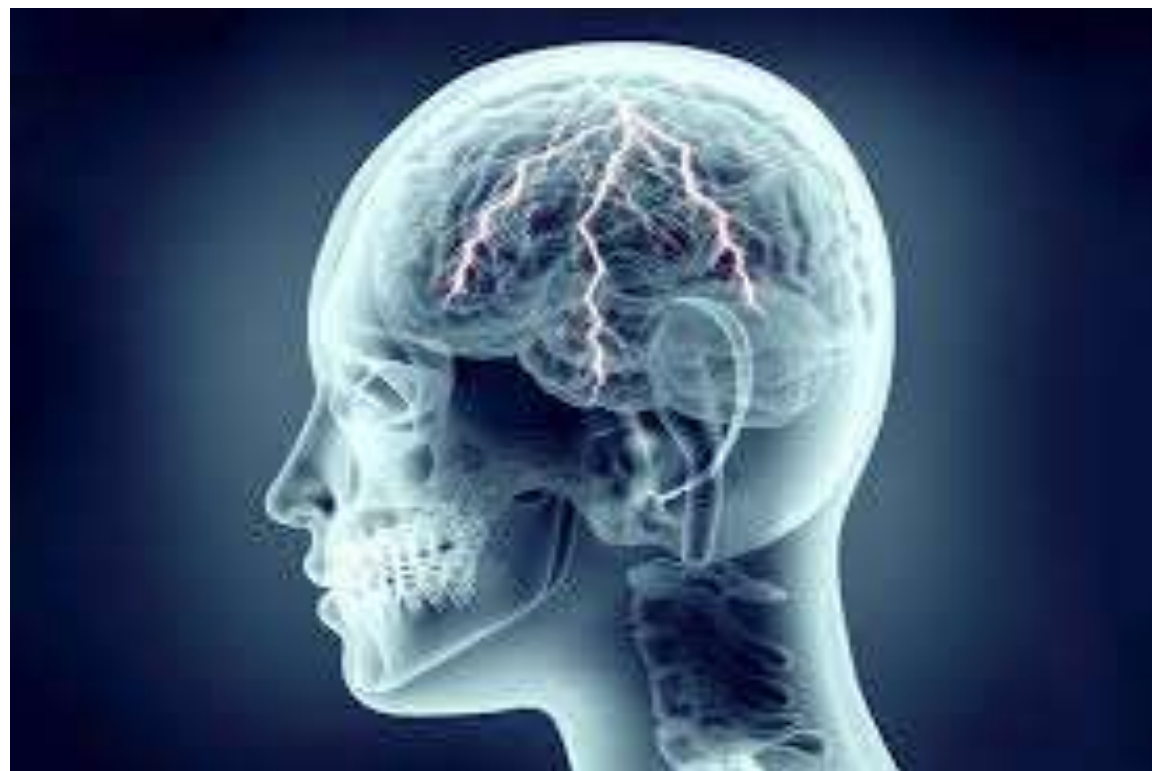

ارزیابی اولین تشنج

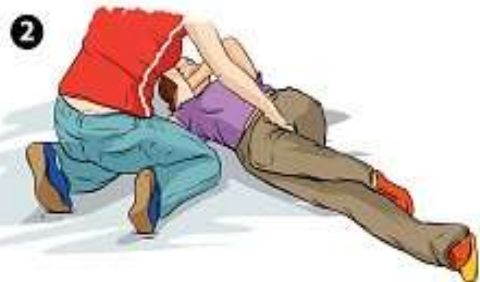
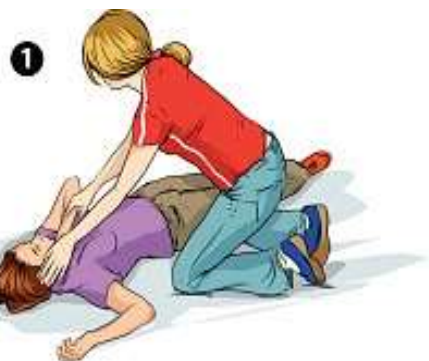
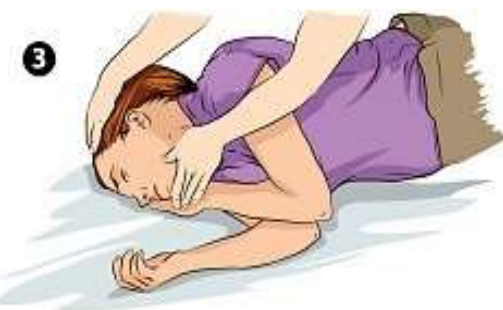ارزیابی اولیه

نباید ها

ABC

- راه هوایی
- تهویه
- دمای بدن
- فشار خون
- قند خون



ارزیابی اولیه

- رد علل تهدید کننده حیات:
 - سپسیس
 - تروما
 - مسمومیت دارویی
 - سموم
- آیا به درستی تشنج وجود دارد یا خیر؟
- اخذ شرح حال (شاهد واقعه)
- عامل تحریک کننده تشنج وجود دارد یا نه؟
- توصیف وضعیت پس از تشنج



شرح حال



History

Before the seizure

- Lacking sleep
- Unusual stress?
- Recent illness?
- Medications or drugs
 - Alcohol
 - Illegal drugs?
- What was he doing immediately before the seizure
 - Lying
 - Sitting
 - Standing
 - Getting up from a lying position
 - Heavy exercise?



History

During the seizure



- What time of day
- Did it occur around the transition into or out of sleep?
- How did it begin?
- Warning prior to the seizure?
- Loss of urine or feces?
- Bite: Tongue / inside of cheeks ?
- Any abnormal movements:
 - *Eyes*
 - *Mouth*
 - *Face*
 - *Head*
 - *Arms / Legs*
 - Able to talk and respond appropriately?

History

After the seizure

- **Was your child confused or tired?**
- **Was your child speech normal?**
- **Did he have a headache?**
- **Was any part of his body weak?**
- **How long did it take for him to fully recover?**



Past history

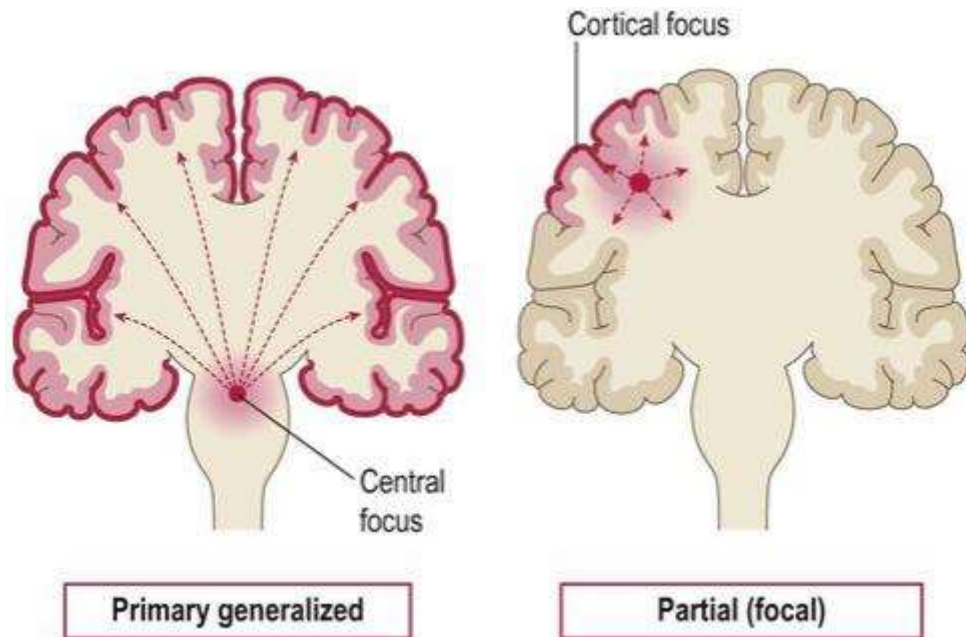
- **Family history**
- **Head injury**
- **Birth history / injury**
- **Prematurity**
- **Low birth weight**
- **NICU admission**
- **Neonatal Seizure**
- **Hypoglycemia**
- **CNS infections**
- **Menstruation seizure**
- **Heat / fluorescent lights**



ژنرالیزه یا تشنج فوکال هست



فوکال



- انحراف سر و چشمها به یک سمت
- حرکات کلونیک ابتدایی در صورت یا اندام ها
- اختلال حسی
- پارستری و درد در یک ناحیه بدن
- تشنج فوکال در بزرگسالان مبین ضایع لوکالیزه
- تشنج فوکال در کودکان مبین
- ضایعه ثانوی به یک ضایعه فوکال
- اختلال ژنتیک
- اختلال الکترولیتی بدون توانایی در گسترش به مناطق دیگر بعلت نارسایی مغز

حالت تشنج

• تونیک: افزایش **tone** و سفتی بیش از ۲ تا چند دقیقه

• اسپاسم: چند ثانیه

• کلونیک: انقباضات سریع ریتمیک عضلات با فاز رلکسیشن طولانی

• آتونیک: لختی و فقدان حرکت

• میوکلونوس:

• انقباضات شوک مانند

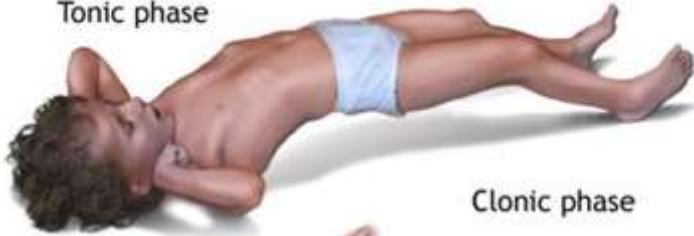• $50 \text{ m sec} >$

• اغلب تکرار شونده

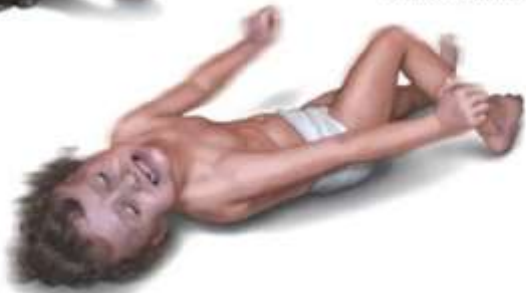• مدت تشنج؟

• وضعیت هوشیاری؟

Tonic phase



Clonic phase

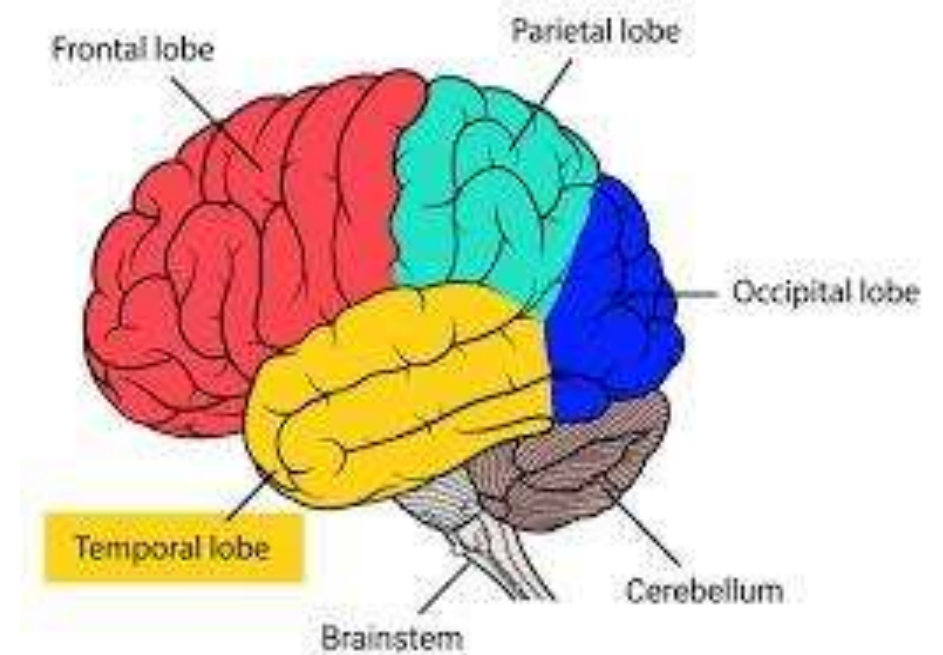




- **Visual**
 - Flashing lights
 - Seeing colors
 - Complex visual hallucination
- **Somatosensory**
 - Tingling
- **Olfactory**

Aurea

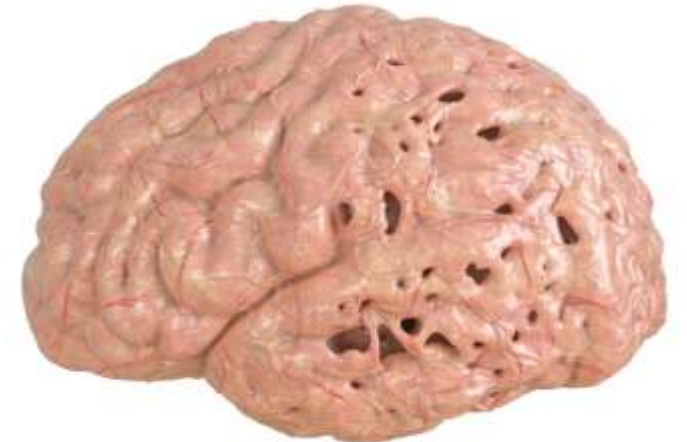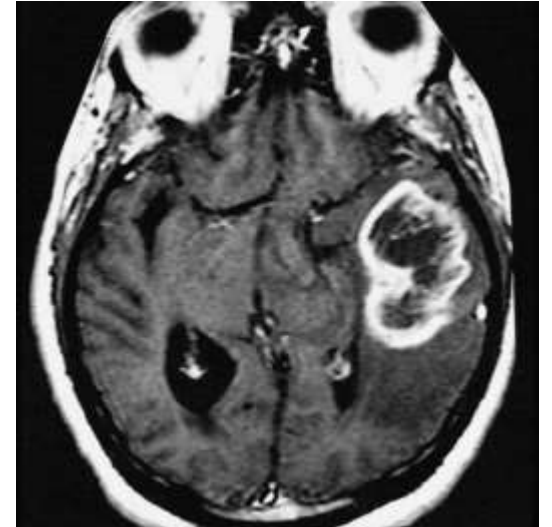
- **Auditory**
- **Vestibular**
- **Experiential**
 - déjà vu
 - déjà vécu feelings
- **Most common aura**
 - Epigastric discomfort pain, fear



Underlying cause



- **Intracranial tumor**
 - Personality Changes
 - Increased intracranial pressure
- **Degenerative / metabolic disease**
 - Cognitive regression
- **Congenital or perinatal brain dysfunction**
 - Prenatal / perinatal distress or of developmental delay
- **Autoimmune etiology**
 - Personality changes
 - Psychiatric symptoms
 - Abnormal movement

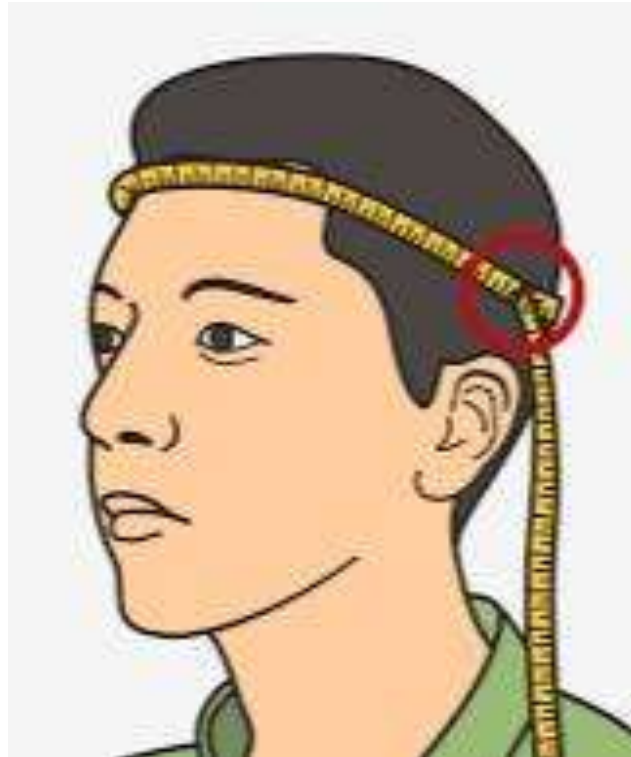

معاينه



search for an organic cause

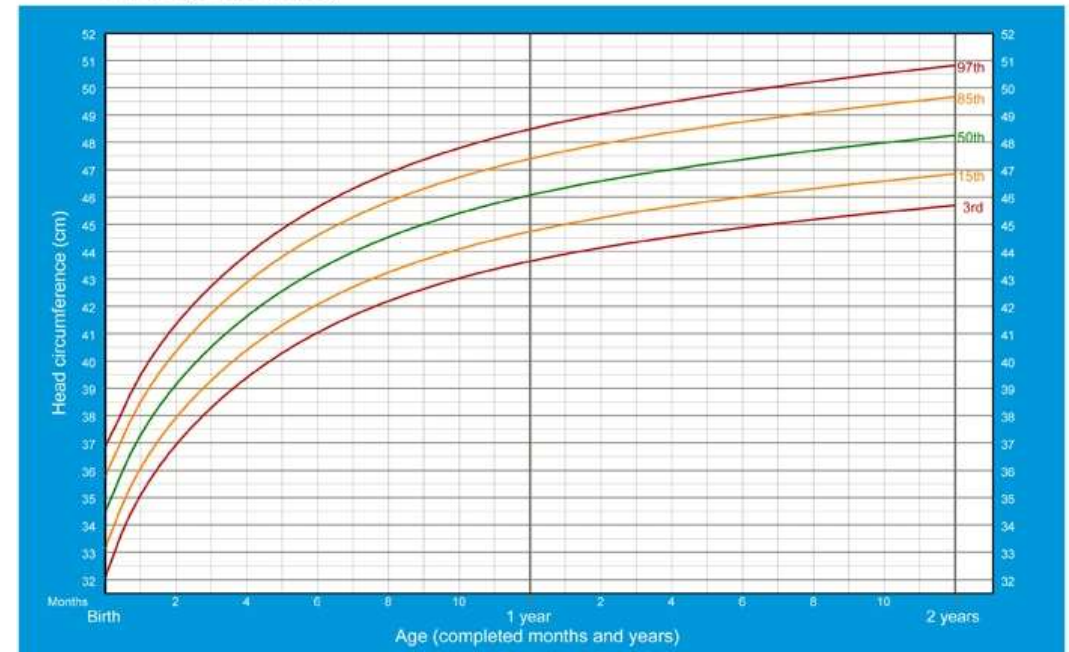
- head circumference
- Length
- weight



Growth charts

Head circumference-for-age BOYS

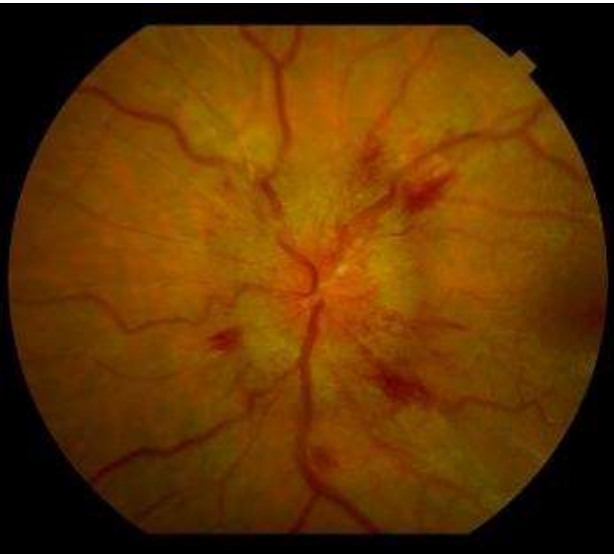Birth to 2 years (percentiles)



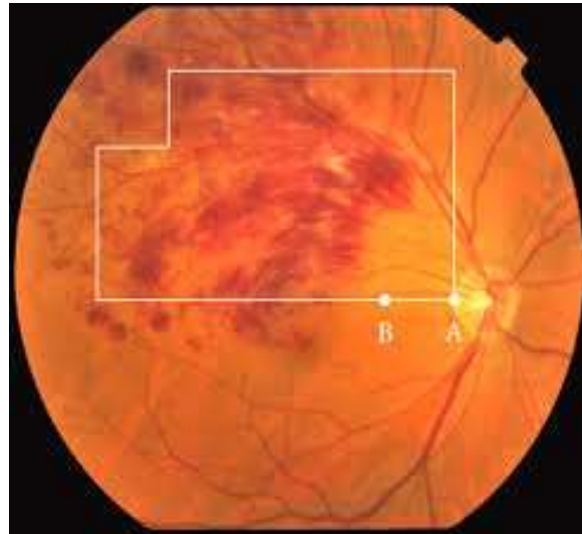
معاینه چشم



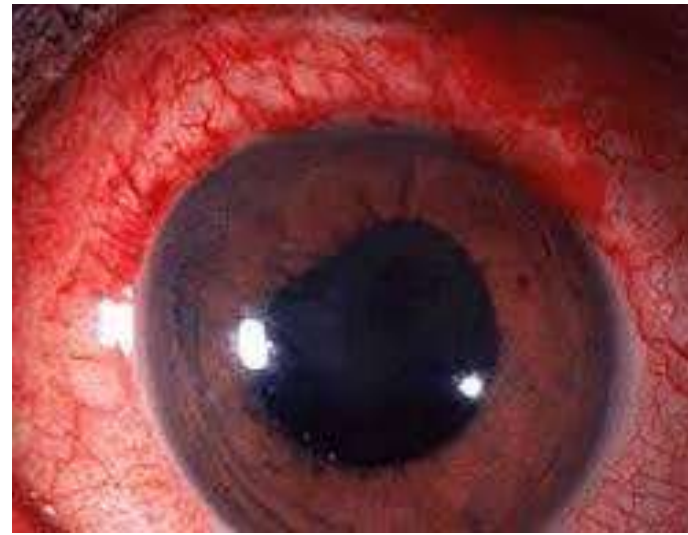
Optic neuritis



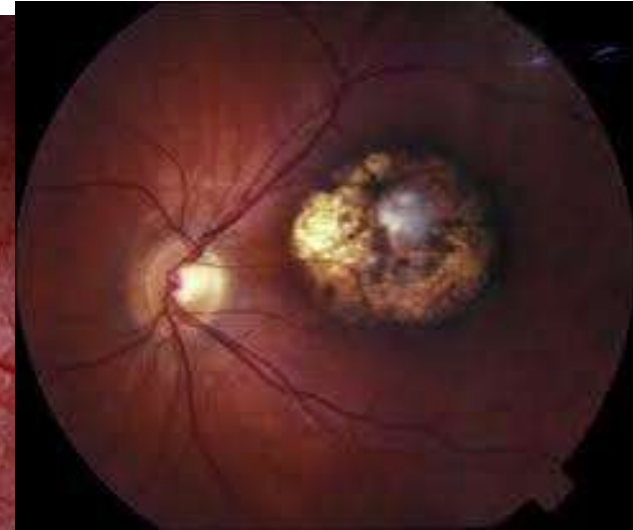
Retinal hemorrhages



Uveitis



Chorioretinitis



معاینه

- Unusual facial features
- Hepatosplenomegaly
 - Storage
 - Inborn error of metabolism
- Neurocutaneous disorder



Neurocutaneous disorder

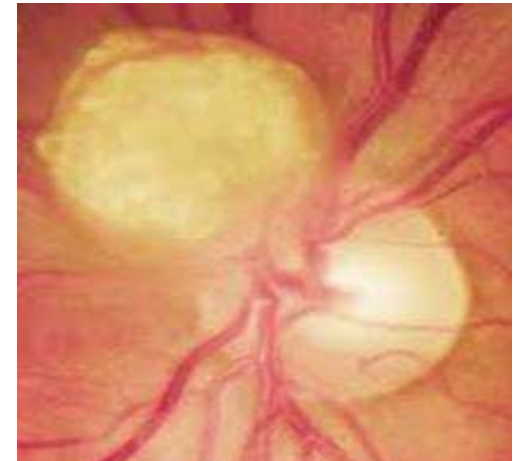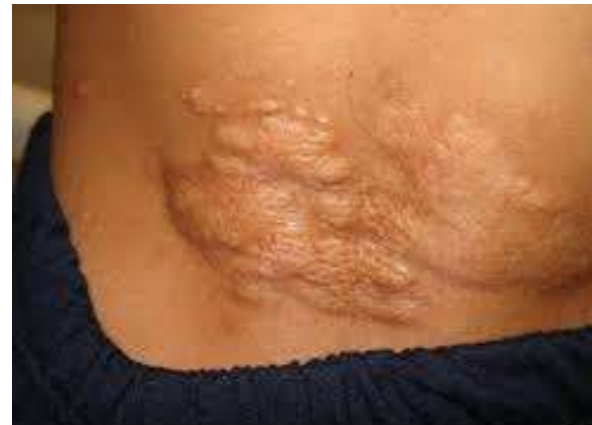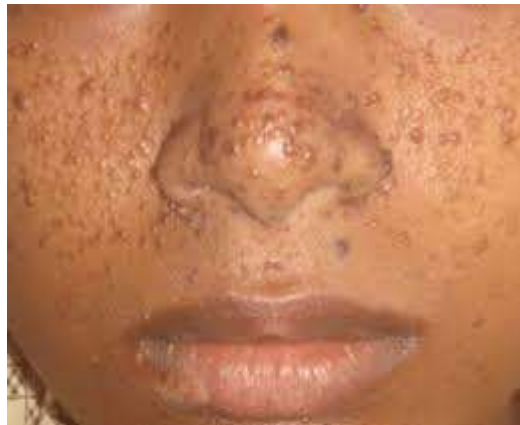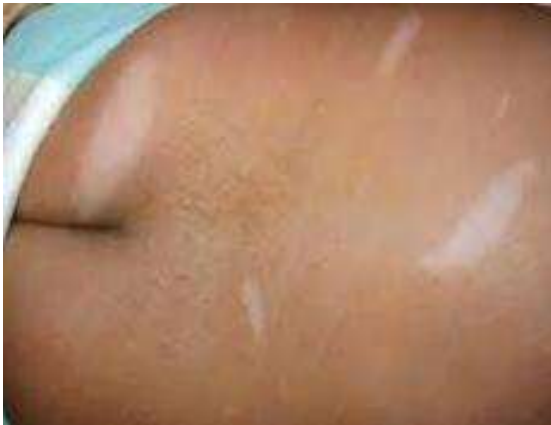Tuberous sclerosis



Ash leaf -type lesions. Adenoma sebaceum

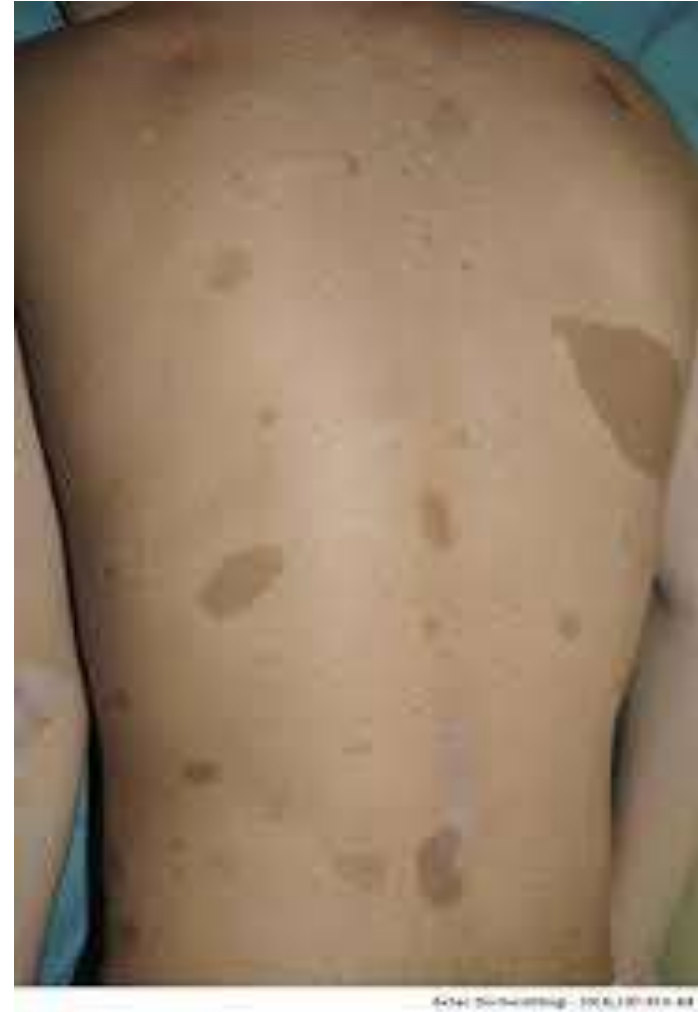Shagreen patches

Retinal phakomas



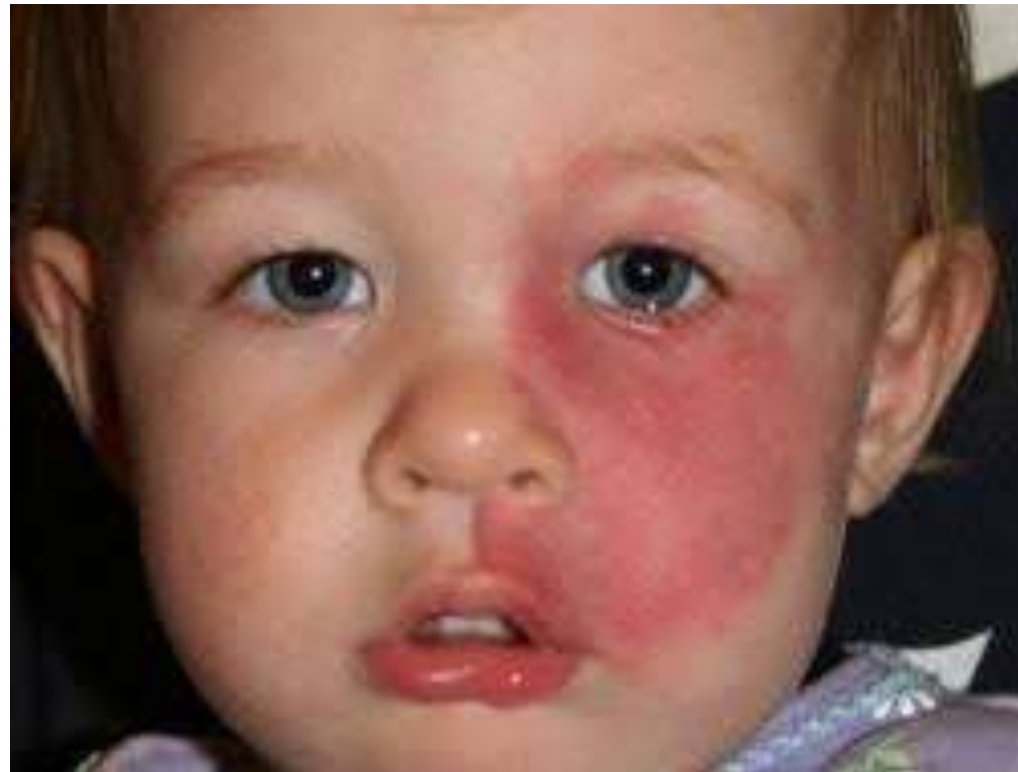Neurofibromatosis

- **Multiple café – au – lait spots**



Sturge – Weber syndrome

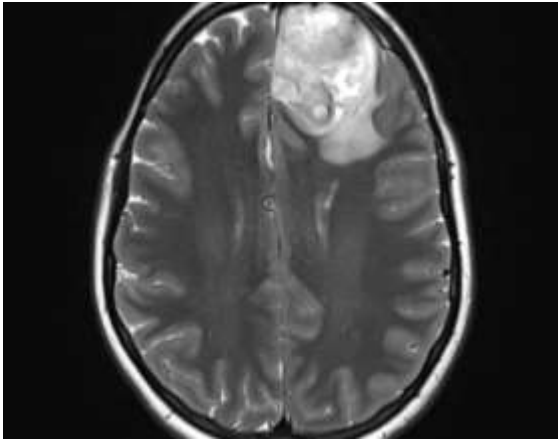
V1- or V2 – distribution nevus flammeus



معاینه



- Subtle hemiparesis with hyper reflexia
- Babinski sign
- pronator drifting (extended arm with eyes closed)



- **Contralateral hemispheric structural lesion:**
 - slow – growing glioma

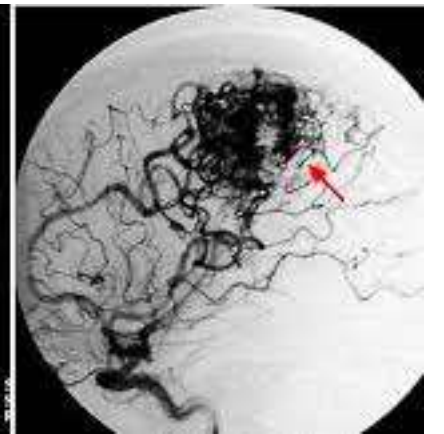
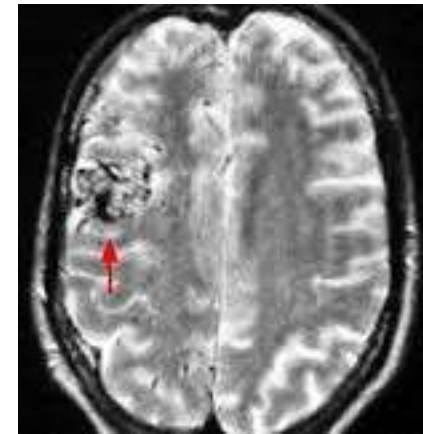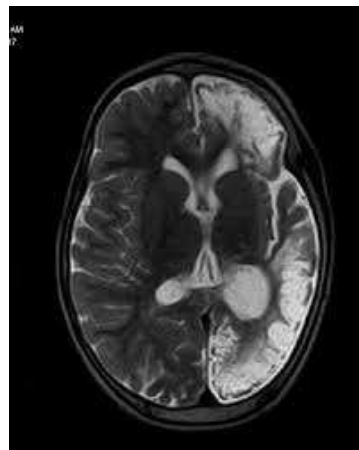
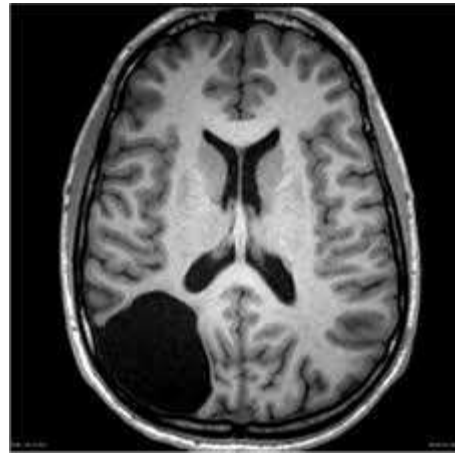
معاینه



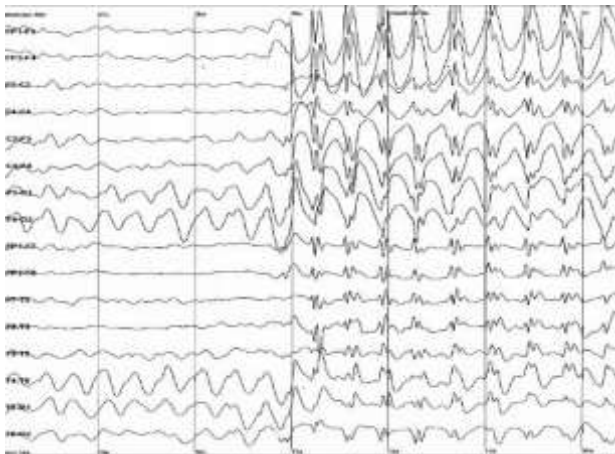
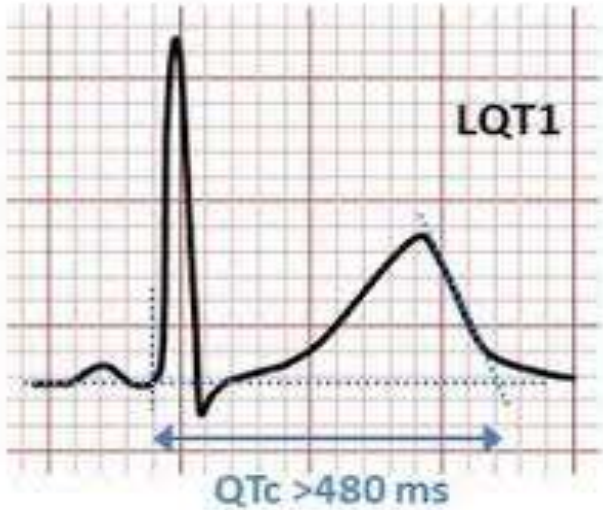
• Opposite hemisphere

- Porencephalic cyst
- AV malformation
- Cortical atrophy

- Unilateral growth arrest of
 - Thumb nail
 - Hand
 - Extremity
- Focal seizure disorder



پاراکلینیک



• الکتروولیت ها

• CBC

• سموم ادرار

• ECG (QT)

• LP

• EEG

الزامی برای همه تشنج ها

CT, MRI اور ژانسی




- در تشنج های فوکال
- یافته های فوکال در فاز (post ictal)
- عدم بازگشت به حالت قبل از تشنج
- سابقه تروما
- افراد با سابقه بیماری مدیکال با ریسک بالا

می توان MRI را در نظر نگرفت (Abscenc seizure, juvenile myoclonic epilepsy)

احتمال تکرار بعد از اولین تشنج برانگیخته نشده

نوع تشنج	معاینه نرمال نوار مغز نرمال	معاینه یا نوار قیر طبیعی	هم نوار و هم معاینه غیر طبیعی
ژنرالیزه	۲۵٪	۵۰٪	۷۵٪
فوکال	۵۰٪	۷۵٪	> ۹۵٪



پایان